

*На правах рукописи*

Мамаева Дарья Александровна

**ХИРУРГИЧЕСКОЕ ЛЕЧЕНИЕ АНЕВРИЗМ ПОДКОЛЕННОЙ АРТЕРИИ**

14.01.26 – сердечно-сосудистая хирургия

**АВТОРЕФЕРАТ**

диссертации на соискание ученой степени

кандидата медицинских наук

Москва – 2018г.

Работа выполнена в Федеральном государственном бюджетном образовательном учреждении высшего образования «Российский национальный исследовательский медицинский университет имени Н. И. Пирогова» Министерства здравоохранения Российской Федерации.

**Научный руководитель:**

Матюшкин Андрей Валерьевич - доктор медицинских наук, доцент.

**Официальные оппоненты:**

**Михайлов Игорь Петрович** - доктор медицинских наук, профессор, Государственное бюджетное учреждение здравоохранения «Научно-исследовательский институт скорой помощи им. Н. В. Склифосовского» Департамента здравоохранения г. Москвы, заведующий научным отделением неотложной сосудистой хирургии;

**Лысенко Евгений Рудольфович** - доктор медицинских наук, доцент, кафедра сердечно-сосудистой хирургии института постдипломного профессионального образования Государственный научный центр «Федеральный медицинский биофизический центр им. А. И. Бурназяна» Федерального медико-биологического агентства России, доцент кафедры.

**Ведущая организация:** Федеральное государственное бюджетное учреждение «Национальный медицинский исследовательский центр хирургии им. А. В. Вишневского» Минздрава России г. Москвы.

Защита диссертации состоится «01» февраля 2019 г. в 12:00 часов на заседании объединенного диссертационного совета Д 999.052.02, созданного на базе ФГБУ «Национальный медико-хирургический центр им. Н. И. Пирогова» Минздрава России и ГБУЗ МО «Московский областной научно-исследовательский клинический институт им. М. Ф. Владимирского» по адресу: 105203 г. Москва, ул. Нижняя Первомайская, д. 70.

С диссертацией можно ознакомиться в библиотеке Института усовершенствования врачей ФГБУ «Национальный медико-хирургический центр им. Н. И. Пирогова» Минздрава России (105203 г. Москва, ул. Нижняя Первомайская, д. 65).

Автореферат разослан «\_\_\_» \_\_\_\_\_ г.

Ученый секретарь объединенного  
диссертационного совета Д 999.052.02  
доктор медицинских наук, профессор

Матвеев Сергей Анатольевич

## ОБЩАЯ ХАРАКТЕРИСТИКА РАБОТЫ

**Актуальность темы исследования.** Истинные аневризмы артерий – достаточно редкое в популяции заболевание. Точная информация о частоте встречаемости этой патологии отсутствует, но большинство ученых склоняется к цифре 1% от всей популяции. В тоже время аневризмы подколенной артерии – самые распространенные среди аневризм артерий конечности, их доля достигает 90% (А.В. Покровский и соавт., 2004 г.). Однако до сих пор не определены оптимальные методы диагностики заболевания и тактика дальнейшего лечения (Е.П. Кохан, Г.Е. Митрошин, 2005 г.). С одной стороны, существует множество достаточно эффективных подходов к ведению таких пациентов, с другой – отсутствуют четкие рекомендации по лечению. Практически нет наблюдений, описывающих естественное течение заболевания, что затрудняет оценку перспектив роста и развития осложнений при аневризме подколенной артерии у каждого конкретного пациента. Предложенные современные методы хирургического лечения варьируются от стандартных методик до суперсовременных техник. Появившееся более 70 лет назад бедренно-подколенное протезирование ниже щели коленного сустава с «выключением» из кровотока аневризмы подколенной артерии успешно применяется по сей день. В последнее время активно внедряются эндоваскулярные методики для лечения пациентов с аневризмами и их осложнениями (Троицкий А.В., Бобровская А.Н., Орехов П.Ю., Лысенко Е.Р., 2005 г.). Последним новшеством в лечении острой ишемии, вызванной тромбозом аневризмы подколенной артерии, стало эндоваскулярное вмешательство, сочетающее в себе суперселективный катетерный тромболизис с эндопротезированием подколенной артерии стент-графтами, сконструированными специально для установки в сложную зону для стентирования – в область сгиба коленного сустава.

Несмотря на достигнутые результаты, аневризма подколенной артерии остается грозным заболеванием с высоким уровнем смертности и большим количеством ампутаций (Михайлов И.П. и соавторы, 2016 г. и 2018 г.).

Учитывая также то, что в отечественной литературе существует немного публикаций на данную тему, представляется необходимым изучение данной хирургической проблемы. В связи с вышесказанным сформированы следующие цели и задачи диссертационной работы.

**Цель исследования** – улучшение результатов хирургического лечения пациентов с аневризмами подколенной артерии.

**Задачи исследования:**

1. Изучить особенности этиопатогенеза, клинической картины и варианты осложнений истинных аневризм подколенной артерии.
2. Определить встречаемость сочетания аневризм подколенной артерии и аневризм других локализаций.
3. Оценить результаты применения различных диагностических методов у пациентов, страдающих аневризмами подколенной артерии.
4. Проанализировать варианты хирургического лечения аневризм подколенной артерии в зависимости от анатомических особенностей и течения заболевания
5. Оценить результаты оперативного лечения у больных, оперированных в плановом, срочном и экстренном порядке и сравнить с результатами, полученными у пациентов с естественным течением заболевания.
6. Сформировать алгоритм диагностики и лечения пациентов, страдающих аневризмами подколенной артерии

**Научная новизна исследования:**

1. Предложен новый термин – «аневризматическая болезнь» – применительно к пациентам, страдающим истинными аневризмами артерий и не имеющим признаков атеросклероза.
2. Определены оптимальные диагностические методики для верификации аневризм подколенной артерии с учетом чувствительности каждого метода.

3. Выявлены особенности хирургического лечения пациентов с аневризмами подколенной артерии. Разработаны показания к различным методам оперативного лечения с учетом особенностей конкретного пациента.

4. Определены необходимость, методики и кратность наблюдения за пациентами с целью профилактики и лечения осложнений в отдаленном послеоперационном периоде.

**Практическая значимость работы.** Настоящая работа определяет и уточняет особенности течения такого заболевания, как аневризмы подколенной артерии. Исследование позволяет определить перечень и ценность необходимых диагностических методик. Определена необходимость хирургического подхода к лечению данной нозологии. Сформулированы показания и противопоказания к оперативному лечению. Описаны позитивные и негативные стороны различных хирургических доступов к артериям нижних конечностей. Проанализированы и проработаны различные технические модификации артериальных реконструкций, применяемых при данном виде патологии. Оценены непосредственные и отдаленные результаты различных хирургических реконструкций.

Полученные результаты настоящего исследования позволят оптимизировать тактические подходы в отношении пациентов с аневризмами подколенной артерии.

**Положения, выносимые на защиту:**

1. Аневризмы подколенной артерии имеют дегенеративно-воспалительную природу, чаще встречаются у мужчин (94,4%) и клинически проявляются острой артериальной непроходимостью в половине всех случаев (52%). Развитие того или иного осложнения во многом зависит от размера аневризмы. Аневризмы диаметром менее 1,5 см чаще тромбируются, а при аневризмах большого размера чаще можно ожидать разрыв или компрессию окружающих тканей.

2. «Аневризматическая болезнь», то есть аневризматическое поражение нескольких артериальных сегментов, выявлена у 38,9% наблюдаемых пациентов.

3. Ультразвуковое дуплексное сканирование и ангиография обладают высокой чувствительностью в диагностике аневризм подколенной артерии, играют ведущую роль при выборе объема оперативного лечения. При динамическом наблюдении пациентов в послеоперационном периоде необходимо регулярное ультразвуковое дуплексное сканирование.

4. Распространение аневризмы на выше- и нижележащие артерии диктует выбор способа и объема оперативного лечения. Большой размер аневризмы и вовлечение в процесс окружающих тканей определяет необходимость аневризмэктомии.

5. Основным методом лечения аневризм подколенной артерии – реконструктивная операция. Данный подход обусловлен высоким риском потери конечности (до 38,5% в течение 3 лет) и летальностью (до 16% в тот же срок) при развитии осложнений или естественном течении.

6. Для улучшения результатов лечения аневризм подколенной артерии необходимо следовать предложенному алгоритму ведения пациентов, страдающих аневризмами подколенной артерии.

**Реализация результатов исследования.** Полученные результаты исследования, научные выводы и практические рекомендации внедрены в клиническую практику отделения сосудистой хирургии ГБУЗ Городской клинической больницы им. Д. Д. Плетнева Департамента здравоохранения г. Москвы.

Соответствие диссертации паспорту научной специальности. В соответствии с формулой специальности 14.01.26 – сердечно-сосудистая хирургия – область науки, занимающаяся разработкой специальных инвазивных методов диагностики в хирургии сердечно-сосудистой системы, хирургических и рентгенохирургических методов лечения сердечно-сосудистой патологии (сердце, артериальная и венозная системы). Разработка

новых методов диагностики и хирургических вмешательств на сердце и сосудах будет способствовать расширению возможностей здравоохранения по оказанию эффективной помощи больным с сердечно-сосудистыми заболеваниями.

**Апробация.** Основные положения работы доложены на Национальном хирургическом конгрессе г. Москвы в апреле 2017 г, на XXXIV Международной конференции «Перспективы развития сосудистой хирургии в стране и ее регионах» в г. Ярославле в сентябре 2018 г и на XXIV Всероссийском съезде сердечно-сосудистых хирургов г. Москвы в ноябре 2018 г.

**Публикации.** По результатам исследования опубликовано 4 научные работы, в том числе в рецензируемых научных журналах - 4.

**Структура и объем работы.** Диссертационная работа изложена на 117 страницах компьютерного текста и состоит из введения, 6 глав, обсуждения полученных результатов, выводов, практических рекомендаций и списка литературы, включающего 16 отечественных и 67 иностранных источников. Работа иллюстрирована 39 рисунками, содержит 4 таблицы.

## СОДЕРЖАНИЕ РАБОТЫ

**Материалы и методы исследования.** В основу работы положен опыт лечения 72 больных с истинными аневризмами подколенной артерии за период с 1997 по 2017 г (20 лет). Среди пациентов преобладали мужчины (68 человек – 94,4%). Трое из 72 пациентов страдали билатеральными аневризмами подколенной артерии, таким образом, в исследование включены 75 конечностей. Первоначально были изучены клинические проявления заболевания. У троих пациентов аневризмы подколенной артерии были асимптомными (4%). У большинства (72 случая – 96%) больных аневризмы были симптомными. В 30 случаях (40%) имелись симптомы хронической артериальной недостаточности (в соответствии с классификацией Фонтейна-Покровского). В 39 случаях (52%) клиническая картина соответствовала острой артериальной непроходимости (в соответствии с классификацией

Савельева-Затевахина). Также в исследование включен 1 пациент с жалобами исключительно на объемное пульсирующее образование в подколенной области. Один пациент с выраженными парестезиями, болями и жжением по медиальной поверхности голени и в стопе – симптомами неврита большеберцового нерва. Одна пациентка поступила с клинической картиной геморрагического шока, причиной которого явился разрыв аневризмы подколенной артерии.

Пациенты были распределены на следующие исследуемые группы. В **первую группу** вошли пациенты с отсутствием клинической картины или с клинической картиной хронической артериальной недостаточности I, II А и II Б степени (12 человек – 14 конечностей – 18,7%). Такие больные были оперированы в плановом порядке.

Ко **второй группе** отнесены больные с критической ишемией нижней конечности (хронической артериальной недостаточностью III и IV ст.), пациенты с острой ишемией I ст., симптомами неврита и сдавления подколенной вены (всего 23 пациента – 23 конечности – 30,7%). Эти больные требовали обследования и лечения в срочном порядке.

**Третью группу** составили больные с явлениями острой ишемии II А, II Б и II В степени и пациентка с разрывом аневризмы (25 человек – 25 конечностей – 33,3%). Такие больные были оперированы в экстренном порядке. К **контрольной группе** отнесены пациенты (12 человек – 13 конечностей – 17,3%), получавшие сугубо консервативную терапию по различным причинам.

### **Результаты исследования**

**Результаты предоперационного обследования пациентов.** Пациентам проводилось инструментальное обследование: ультразвуковое дуплексное сканирование, ангиография, доплерография с измерением лодыжечно-плечевого индекса. Все исследования выполнялись по стандартным методикам.



Дуплексное сканирование было выполнено 60 пациентам (80%). Только у двух пациентов (3,3%) аневризма подколенной артерии явилась интраоперационной находкой. Чувствительность ультразвукового дуплексного сканирования составила 96,7% в диагностике аневризм подколенной артерии. Артериография была выполнена 49 пациентам (65,3%). У всех пациентов с тромбозом аневризм подколенной артерии (24 человека – 49%) аневризма не была диагностирована. У 25 пациентов (51%) с проходимой зоной аневризмы подколенной артерии была визуализирована дилатированная или аневризматически измененная подколенная артерия. Таким образом, чувствительность артериографии составила 51% для выявления аневризм подколенной артерии. При определении состояния путей притока и оттока у больных артериография обладала высокой чувствительностью (100%), независимо от наличия и вида осложнений заболевания.

Ультразвуковая доплерография с измерением лодыжечно-плечевого индекса была выполнена 20 пациентам. Данный метод оказался малоинформативным в нашем исследовании, так как не обладал диагностической ценностью для выявления аневризм подколенной артерии и были получены слишком разноречивые данные при схожей клинической картине.

В результате обследования получены данные о размере аневризмы, ее точной локализации, определен вид осложнения, состояние путей притока и оттока. Наибольшее количество больных обратилось с тромбозом полости аневризмы (43 случая – 57,33%), второе место по частоте обращений занимала окклюзия артерий голени (28 случаев – 37,33%). Только у одного больного была сохранена проходимость подколенной артерии и артерий голени без возникновения клинической картины, но при обследовании обнаружены пристеночные тромботические массы (1,33%). У одного пациента причиной госпитализации послужил разрыв аневризмы (1,33%). В одном случае наблюдалась клиника неврита большеберцового нерва (1,33%), у одного больного по данным ультразвукового дуплексного сканирования вен нижних

конечностей выявлено сдавление подколенной вены с выраженным снижением скоростных параметров (1,33%). Были получены данные о размерах аневризм подколенной артерии. Для проведения анализа мы соотнесли вид осложнений с размером аневризм (таблица 1).

Таблица 1 – Зависимость вида осложнений от размера аневризмы

Вид осложнений	Размер аневризм						Всего:
	< 1,5 см	1,5–2,5 см	2,5-3,5 см	3,5-4,5 см	4,5-5,5 см	> 5,5 см	
Тромбоз	8 (10,67%)	10 (13,33%)	12 (16%)	8 (10,67%)	2 (2,67%)	3 (4%)	43
Периферическая эмболия	1 (1,33%)	8 (10,67%)	11 (14,67%)	6 (8%)	2 (2,67%)		28
Разрыв аневризмы						1 (1,33%)	1
Сдавление ПоВ						1 (1,33%)	1
Неврит берцового нерва	1(1,33%)						1
Пристеночный тромбоз полости аневризмы			1 (1,33%)				1
Всего:	10	18	24	14	4	5	75

У некоторых пациентов сочетались аневризмы подколенной артерии с истинными аневризмами других артерий. Из всех 72 пациентов у 44 (61,11%) аневризмы подколенной артерии были изолированными, у 3 (4,17%) были билатеральными. У 14 пациентов (19,44%) сочетались с аневризмами других артерий нижних конечностей (подвздошными, бедренными или тиббиальными), у 7 человек (9,72%) наблюдалось тотальное аневризматическое поражение всех артерий. Еще у 4 (5,56%) больных аневризмы подколенной артерии сочетались только с аневризмами брюшного отдела аорты. Таким образом, можно говорить, что у достаточно большого числа пациентов

(38,89%) «аневризматическая болезнь» поражала более одной анатомической зоны.

У части оперированных пациентов (7 случаев – 9,33%) были получены результаты гистологического исследования стенки аневризматического мешка. Только в 1 образце из 7 были определены склероз слоев артериальной стенки и кальцифицированные бляшки (гистологические признаки атеросклероза), при изучении большинства фрагментов артериальной стенки признаков атеросклероза не выявлено. Полученные образцы описаны, как участок артерии мышечного типа с истонченной стенкой и пристеночными тромботическими массами. Таким образом, мы склоняемся к тому, что большинство истинных аневризм подколенной артерии имеют дегенеративное происхождение, а не атеросклеротическое, как считалось ранее.

**Хирургическое лечение аневризм подколенной артерии.** Оперативному лечению подверглись 60 пациентов – 62 конечности (у 2 больных операция выполнена на обеих конечностях) – 82,7% от общего количества больных в исследовании.

*Показаниями к оперативному лечению стали:*

- пристеночные тромботические массы в аневризматическом мешке (1,6%) – 1 конечность (1 пациент);
- пристеночные тромботические массы в аневризматическом мешке в сочетании с фрагментарной окклюзией артерий голени (37,1%) – 23 конечности (22 пациента);
- тромбоз полости аневризмы (56,5%) – 35 конечностей (34 пациента);
- разрыв аневризмы (1,6%) – 1 конечность (1 пациент);
- сдавление подколенной вены (1,6%) – 1 конечность (1 пациент);
- неврит большеберцового нерва (1,6%) – 1 конечность (1 пациент).

В 13 случаях (пациентам IV группы) реконструктивные операции не проводились по причинам, указанным ниже.

*Противопоказаниями к реконструктивному оперативному лечению были:*

- отсутствие путей оттока (38,5%) – 5 пациентов;
- крайне высокий операционно-анестезиологический риск (23%) – 3 пациента;
- отказ больного от оперативного лечения (30,8%) – 3 пациента (у одного из них были поражены обе нижние конечности);
- аневризма подколенной артерии небольшого диаметра без пристеночных тромботических масс в аневризматическом мешке (7,7%) – 1 пациент.

Для выполнения операций у больных с аневризмами подколенной артерии мы использовали различные доступы: медиальный доступ ко всей подколенной артерии, задний S-образный доступ, тибiomедиальный доступ. Эти доступы к подколенной артерии мы, как правило, сочетали с доступами к бедренной артерии (стандартный латеральный доступ в скарповском треугольнике, стандартный медиальный доступ в нижней трети бедра), а иногда с доступами непосредственно к берцовым артериям и артерии тыла стопы.

Всего было выполнено 49 реконструктивных операций. Наиболее часто выполнялись бедренно-подколенное протезирование ниже щели коленного сустава – БПП – (15 реконструкций – 30,6%) и протезирование подколенной артерии – протезирование подколенной артерии – (14 реконструкций – 28,6%). В остальных 40,8% случаев (20 операций) дистальный анастомоз накладывался с тибиальными артериями. Выбор объема оперативного вмешательства зависел от распространения аневризмы подколенной артерии в дистальном и проксимальном направлении. Учитывалась также необходимость полного исключения аневризмы из кровотока (лигирование выше и ниже аневризматического мешка или наложение анастомозов «конец-в-конец»). При выборе материала для протезирования предпочтение отдавалось аутовене (73,5%). Синтетический протез использовался в 22,4%, выбор диктовался, как правило, отсутствием адекватной аутовены. Протез проводили ортотопно в большинстве случаев (98%). В случаях больших

размеров аневризмы и риска сдавления протеза использовались армированные протезы (2 случая – 4%).

При невозможности выполнения реваскуляризирующих операций (13 конечностей – 21%) лечение ограничивалось ревизией артерий голени и при наличии показаний ампутацией (10 пациентов – 16,1%). В одном случае при разрыве аневризмы подколенной артерии оперативное лечение ограничилось перевязкой поверхностной бедренной артерии (2%) из-за крайне тяжелого состояния пациента.

#### *Особенности оперативного лечения в исследуемых группах*

*ГРУППА I.* При выборе шунтирующего материала предпочтение отдавалось аутовенозному трансплантату (10 операций – 71,4%). При отсутствии адекватной собственной вены использовались синтетические протезы (в 4 случаях – 21,4%). Были произведены протезирования подколенной артерии – 7 нижних конечностей (50%). Одному пациенту выполнено бедренно-подколенное протезирование ниже щели коленного сустава (7,2%). В четырех случаях – бедренно-заднебольшеберцовое протезирование – 28,6%, и в одном – бедренно-тibiоперонеальное протезирование (7,2%).

*ГРУППА II.* У двух пациентов с выраженными трофическими расстройствами стоп при ревизии констатировано отсутствие проходимых артерий голени, что потребовало одномоментной ампутации нижней конечности на уровне нижней трети бедра (8,7%). 5 пациентам (21,7%) проведено протезирование подколенной артерии. 7 больным – бедренно-подколенное протезирование ниже щели коленного сустава (30,4%). В 5 случаях (21,7%) выполнены реконструкции с дистальным анастомозом на уровне берцовых артерий. Бедренно-заднебольшеберцовое протезирование выполнено в 1 случае – 4,35%, бедренно-переднебольшеберцовое протезирование с дистальным анастомозом в средней трети голени – 1

операция (4,35%) и на уровне голеностопного сустава – 1 операция (4,35%) и бедренно-малоберцовое протезирование – 2 операции (8,7%). Подколенно-тибиоперонеальное протезирование было произведено в одном случае (4,35%), в двух – подколенно-переднебольшеберцовое протезирование (8,7%), еще в одном – подколенно-малоберцовое протезирование (4,35%). При выборе шунтирующего материала предпочтения также отдавали аутовенозному трансплантату (19 операций – 82,6%). Синтетический протез был использован в одном случае (4,35%) – политетрафторэтилен, в другом – бычий ксенопротез (4,35%).

*ГРУППА III.* Из 25 исследуемых только 14 пациентам удалось выполнить реваскуляризирующие операции (56%). Бедренно-подколенное протезирование ниже щели коленного сустава произведено в 6 случаях (24%), протезирование подколенной артерии – в двух (8%), бедренно-тибиальное протезирование – в 6 (дистальный анастомоз наложен с тibiоперонеальным стволом в одном случае – 4%, с задней большеберцовой артерией в одном случае – 4%, с передней большеберцовой артерией в двух случаях – 8%). Как и в других группах, при выборе шунтирующего материала предпочтение отдавалось собственной вене (57%). В одном случае (7,2%) выполнено протезирование составным протезом (политетрафторэтилен + аутовена), в четырех случаях (28,6%) использован протез из политетрафторэтилена, в одном (7,2%) – вязаный синтетический протез из дакрона.

**Непосредственные и отдаленные результаты исследования.** Для выполнения вышеперечисленных операций во **всех трех группах** чаще всего использовали тibiомедиальный доступ (95,2%). Этот доступ применялся для первичной оценки артерий голени у больных из группы экстренных оперативных вмешательств, наложения анастомоза с дистальной порцией подколенной артерии, малоберцовой артерии или задней большеберцовой артерии. Через данный доступ удобно выполнение всех перечисленных манипуляций, также при необходимости есть возможность расширяться в дистальном направлении.

Новым для нас стало использование заднего доступа для выделения подколенной артерии. Доступ был использован дважды для выполнения аневризмэктомии, осложнения не наблюдались.

Технической особенностью выполненных протезирований было обязательное выполнение лигирования артерии выше и ниже аневризмы. Это проводилось независимо от области наложения проксимального и дистального анастомоза с целью профилактики периферической эмболии в послеоперационном периоде и предотвращения продолжающегося роста аневризмы после реконструкции. В различные сроки от выполненного оперативного лечения (6 мес., 1 год, 3 года) выполнялось ультразвуковое дуплексное сканирование с прицельной оценкой диаметра «выключенной» из кровотока аневризмы и картированием кровотока в полости аневризматического мешка. Во всех 34 случаях, в которых удалось отследить отдаленные результаты, рост аневризмы не зафиксирован, кровоток в полости не лоцирован. Также не наблюдалось такого осложнения, как периферическая эмболия в отдаленном послеоперационном периоде.

Как у всех пациентов в общем, так и в 3 группах по отдельности, мы оценивали выживаемость, первичную проходимость протезов, процент сохранения конечности и наличие периоперационных осложнений. Данные наблюдения за пациентами в отдаленном периоде анализировались в сроки до 3 лет.

У всех оперированных пациентов получены следующие непосредственные результаты (первые 30 суток): уровень периоперационных осложнений составил 3,2% (2 случая); смертность - 6,5% (4 случая). Вследствие нарастания трофических нарушений у 10 пациентов выполнены ампутации – 16,1%. Первичная проходимость реконструкций в течение первых 30 дней составила 93,5% (4 тромбоза). Во всех случаях у пациентов с функционирующим шунтом конечность была сохранена.

В отдаленном послеоперационном периоде (от 30 суток до 3-х лет наблюдения) под наблюдением оставались 40 пациентов, перенесших

реконструкции. Была зарегистрирована 1 смерть (1,6%), причина родственниками не разглашалась. Было зафиксировано 5 случаев тромбозов протезов (12,5%). Двое пациентов потеряли конечность (3,2%).

Таким образом, в отдаленном послеоперационном периоде уровень сохранения конечности у оперированных больных во всех группах в течение трех лет наблюдения составил 80,6% (12 ампутаций). Первичная проходимость зоны реконструкции с учетом поправок на количество больных, остававшихся под наблюдением, составила 77,5% (9 тромбозов).

*ГРУППА I.* Всем больным были выполнены реконструктивные вмешательства в плановом порядке. В ближайшем послеоперационном периоде (30 дней) смертность составила 0%, сохранение конечностей – 100%. Периоперационные осложнения не наблюдались. В отдаленном периоде наблюдения зафиксированы 3 тромбоза протезов (21,4%), летальных исходов и ампутаций в отдаленном послеоперационном периоде не было. Таким образом, первичная проходимость протезов составила 76,9%, летальность – 0%, уровень сохранения конечности – 100%.

*ГРУППА II.* 21 больному были выполнены реконструктивные операции (91,3%), двоим пациентам была выполнена ревизия артерий голени и одномоментная ампутация (8,7%). Интраоперационно было в 1 случае кровотечение из переднебольшеберцовых вен. В раннем послеоперационном периоде 1 больной скончался, диагностирована 2 тромбоза протезов, выполнена 1 ампутация после проведенной реконструкции. Таким образом, в первые 30 суток уровень периоперационных осложнений – 4,35% (1 случай), выживаемость составила 95,65% (1 смерть), уровень сохранения конечности 87% (3 ампутации), проходимость протезов 91,3% (2 тромбоза). В отдаленном послеоперационном периоде зарегистрирован 1 тромбоз и 1 пациент потерял конечность, летальных исходов не было. Таким образом, за 3 года наблюдения выживаемость в данной группе составила 95,65% (1 смерть), уровень сохранения конечностей – 82,6% (4 ампутации), первичная проходимость протезов – 81,3% (3 тромбоза).



*ГРУППА III.* Было выполнено 14 реконструктивных вмешательств в экстренном порядке (56%). У 11 пациентов (44%) из данной группы выполнение реконструктивной операции было невозможным в связи с отсутствием путей оттока или крайне тяжелым общим состоянием. В раннем послеоперационном периоде уровень осложнений, кровотечение из послеоперационной раны, составил 4% (1 случай). Было выполнено 7 ампутаций, 3 человека умерло, и выявлено 2 тромбоза протезов. Таким образом, за первые 30 дней наблюдений уровень осложнений достиг 4%, выживаемость составила 88% (3 смерти), уровень сохранения конечности – 72% (7 ампутаций), первичная проходимость – 85,7% (2 тромбоза). В отдаленном послеоперационном периоде выполнена 1 ампутация и диагностирован 1 тромбоз. Из-под наблюдения выбыло 6 пациентов (24%). Таким образом, за 3-летний период наблюдения выживаемость в данной группе составила 84% (4 смерти), а уровень сохранения конечностей – 68% (8 ампутаций). Первичная проходимость протезов составила 62,5% (3 тромбоза).

*ГРУППА IV – пациенты с естественным течением заболевания* – 12 пациентов (13 конечностей). Больные с естественным течением заболевания наблюдались в сроки до 3 лет после первичного обращения. У двоих больных через 1 год от первичного обращения обнаружен тромбоз аневризмы подколенной артерии (15,4%) без изменения клинической картины. У 7 пациентов удалось отследить рост размера аневризм. У троих пациентов за 1 год наблюдения аневризмы увеличились на 3 мм в диаметре, еще у двоих больных за 2 года аневризмы увеличились на 6 мм. У двоих отмечена резкая отрицательная динамика в виде увеличения диаметра аневризм на 24 мм и на 34 мм за 1 год и 3 месяца. У пятерых пациентов в сроки до 3 лет от первичного выявления аневризмы потребовалось выполнение ампутации нижней конечности (38,5%). При естественном течении аневризм подколенной артерии средний рост составил 10 мм за 1 год, что является потенциальной угрозой для развития тромбоза, эмболии или разрыва. За наблюдаемый период

времени (3 года) отмечен 1 летальный исход (выживаемость составила 92,5%). Уровень сохранения конечности в этой группе составил 61,5%.

**Обсуждение полученных результатов исследования.** При изучении клинических проявлений заболевания выяснилось, что аневризмы подколенной артерии чаще впервые проявляются симптомами острой ишемии нижней конечности (52% от всех случаев) различной степени тяжести. Хроническая артериальная недостаточность была выявлена у 40% больных, обратившихся за медицинской помощью в стационар за 20 лет наблюдения. Крайне редко заболевание протекало асимптомно (3 пациента – 4% случаев). На момент обращения почти всех пациентов (98,7%) в стационар аневризма подколенной артерии привела к тому или иному осложнению. В нашей работе мы наблюдали следующие осложнения аневризм подколенной артерии: тромбоз аневризматического мешка, эмболия дистального русла, неврит большеберцового нерва, сдавление окружающих тканей (подколенной вены), разрыв аневризмы. Чаще всего встречались тромбоз аневризмы (57,33%) и периферическая эмболия (37,33%). Остальные наблюдения были единичны.

При определении показаний и противопоказаний к оперативному лечению мы руководствовались наличием или отсутствием осложнений заболевания, характеристиками путей оттока, степенью тяжести состояния пациента и согласием пациента на оперативное лечение. Клиническая картина, безусловно, учитывалась и трактовала срочность операции.

Все доступы к подколенной артерии выполнялись по стандартным методикам. Задний доступ предпочтителен при аневризматическом поражении исключительно подколенной артерии, так как анатомически невозможно расширить доступ в дистальном направлении для выделения берцовых артерий.

Спектр выполненных реконструктивных вмешательств варьировал от короткого протезирования ПоА (7 см) до бедренно-стопного шунтирования с длиной шунта около 100 см. Объем реваскуляризирующих операций зависел от распространения аневризмы на выше- и нижележащие артерии.

Особенностью операций считаем необходимость лигирования артерии выше и ниже аневризматического мешка. Это позволило в свою очередь избежать дистальных эмболий и продолжения роста аневризмы в послеоперационном периоде. Считаем целесообразным при бедренно-подколенном протезировании ниже щели коленного сустава в случае большой (4-5 см и более) аневризмы подколенной артерии применять синтетические протезы с наружной поддержкой из-за угрозы сдавления протеза оставляемой в подколенной области аневризмой.

Показанием к аневризмэктомии считаем сдавление окружающих аневризму тканей (нервов или вен) и гигантские размеры аневризмы. В случаях, когда в патологический процесс вовлечена только подколенная артерия, возможно ограничиться лигированием аневризмы выше и ниже аневризматического мешка. Учитывая все вышесказанное, был сформирован алгоритм хирургического лечения пациентов с аневризмами подколенной артерии (рисунок 2).

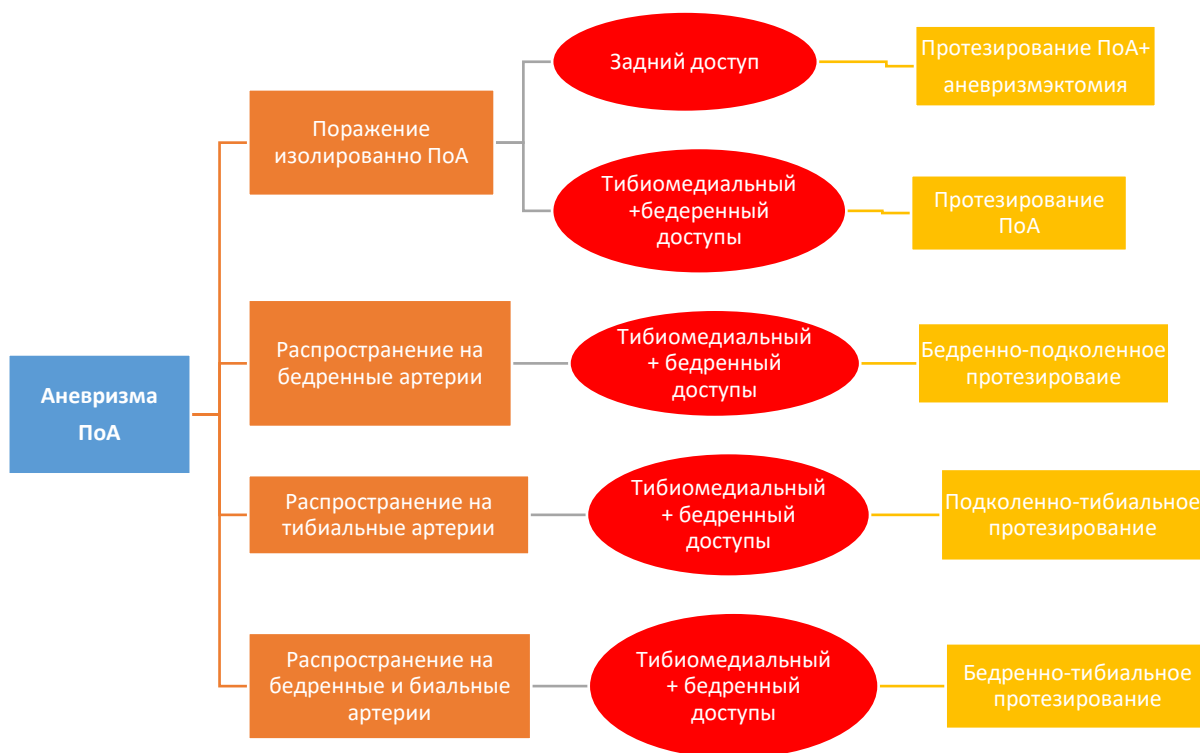


Рисунок 2 – Алгоритм выбора способа оперативного лечения аневризм подколенной артерии

При оценке отдаленных результатов в трех сравниваемых группах оперированных больных отмечено, что тромбозы шунтов возникают примерно в одинаковом проценте случаев в каждой группе. При этом налицо высокий уровень смертности (4,35% и 16%) и потери конечности (17,4% и 32%) у больных II и III групп, оперированных в срочном и экстренном порядке. В IV группе пациентов (группа естественного течения) также выявлен высокий уровень потери конечности – 38,5% случаев. Данные наблюдения доказывают необходимость применения агрессивной хирургической тактики лечения в отношении всех пациентов, страдающих аневризмами подколенной артерии. Очевидно, что данный подход – оперативное лечение до манифестации заболевания – позволит избежать такого количества ампутации и снизить уровень летальности.

В случаях удачного исхода оперативного лечения необходимо длительное наблюдение за пациентами. Контрольный осмотр рекомендуется осуществлять с помощью физикальных методов и ультразвуковой диагностики, особенно внимательно в раннем послеоперационном периоде и далее каждый год от оперативного лечения. Эти сроки продиктованы временем возникновения тромбозов в нашем исследовании. Исходя из вышесказанного, мы предлагаем следующий алгоритм ведения пациентов с подозрением на аневризму подколенной артерии (рисунок 3).

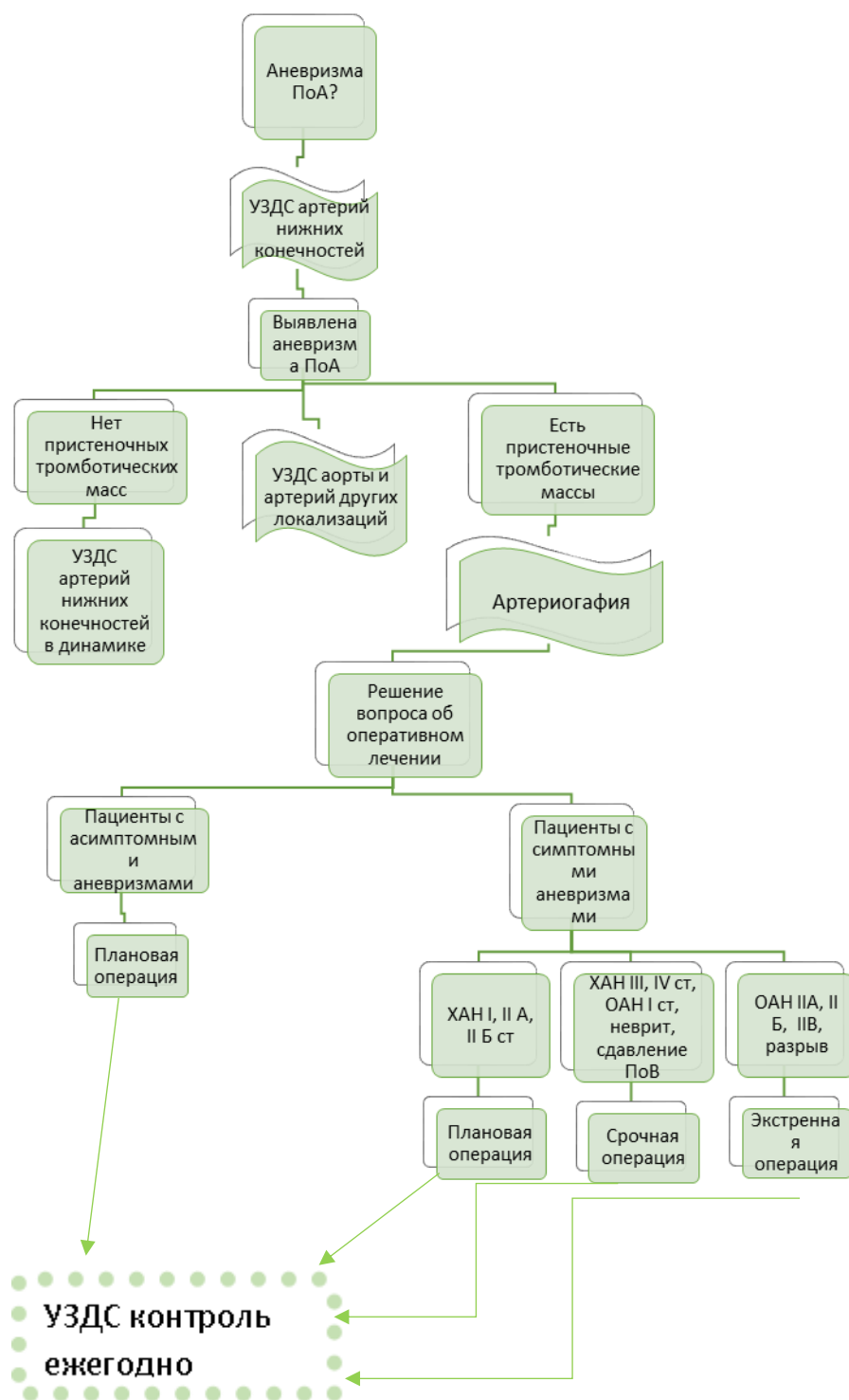


Рисунок 3 – Алгоритм лечения аневризм подколенной артерии

Полученные результаты свидетельствуют о многогранности проявлений такого заболевания, как аневризмы подколенной артерии, и подчеркивают сложность лечения данной патологии.

## ВЫВОДЫ

1. Истинная аневризма подколенной артерии формируется в результате дегенеративно-воспалительных изменений в стенке артерии, чаще

встречается у мужчин (94,4%) и в половине случаев манифестирует развитием острой артериальной непроходимости (52% от всех случаев). Развитие того или иного варианта осложнения зависит от размера аневризмы.

2. У 38,9% пациентов наблюдалось сочетанное аневризматическое поражение артерий других анатомических областей.

3. Наиболее значимыми и точными диагностическими исследованиями при аневризмах подколенной артерии являются ультразвуковое дуплексное сканирование и ангиография.

4. Выбор методов реконструкции при аневризме подколенной артерии определяется такими факторами, как распространение аневризмы на выше- и нижележащие артерии, размером аневризмы, состоянием путей притока и оттока, необходимостью аневризмэктомии. Лучший доступ для ревизии артерий голени и выполнения подколенных или берцовых протезирований – тиббиомедиальный. Оптимальный доступ для выполнения аневризмэктомии – задний.

5. Агрессивная хирургическая тактика оправдана в отношении пациентов с аневризмами подколенной артерии из-за высокого риска потери конечности (до 38,5% в течение 3 лет) и летальности (до 16% в тот же срок) при развитии осложнений или выжидательной тактике лечения. Наилучшие непосредственные и отдаленные результаты были получены у больных, оперированных в плановом порядке.

6. Сформирован алгоритм диагностики и лечения пациентов, страдающих аневризмами подколенной артерии.

## **ПРАКТИЧЕСКИЕ РЕКОМЕНДАЦИИ**

1. Целесообразно отказаться от термина «дилатирующий атеросклероз» при наличии истинных аневризм артерий и ввести термин «аневризматическая болезнь» для более точного формирования диагноза у больных, страдающих аневризмами артерий различных локализаций, и дальнейшего изучения конкретной нозологии.

2. При выявлении у пациента истинной аневризмы подколенной артерии необходимо выполнение ультразвукового дуплексного сканирования аорты и артерий нижних конечностей для верификации аневризм другой локализации.

3. Для выявления аневризм подколенной артерии и определения тактики дальнейшего лечения достаточно проведения ультразвукового дуплексного сканирования и ангиографии.

4. При хирургическом лечении аневризм подколенной артерии необходимо учитывать некоторые технические особенности. К таковым относятся: обязательное лигирование приводящей и отводящей от аневризмы артерии; аневризмэктомия выполняется только при наличии показаний (компрессия магистральной вены, нерва). Оптимальным доступом для протезирования подколенной артерии в сочетании с аневризмэктомией является задний доступ.

5. Оперировать аневризмы подколенной артерии необходимо до возникновения осложнений, так как наилучшие непосредственные и отдаленные результаты были получены у пациентов, которым проводились оперативные вмешательства в плановом порядке.

6. Для улучшения результатов лечения пациентов с аневризмами подколенной артерии целесообразно пользоваться предложенным в работе алгоритмом диагностики и лечения таких больных.

### **Список работ, опубликованных по теме диссертации:**

*в рецензируемых научных изданиях:*

1. Мамаева, Д.А. Современные возможности гибридной хирургии при реваскуляризации артерий голени (клиническое наблюдение) / Д.А. Мамаева, А.В. Матюшкин, И.С. Тищенко, А.А. Лобачев // Вестник РНИМУ им Н.И. Пирогова. – 2015. – №3. – С. 5-9.

2. Мамаева, Д.А. Диагностика аневризм подколенной артерии / Д.А. Мамаева, А.В. Матюшкин // Вестник экспериментальной и клинической хирургии. – 2015. – Т. VIII, № 2. – С. 172-175.

3. Мамаева, Д.А. Современные представления об аневризмах подколенной артерии / Д.А. Мамаева, И.И. Затевахин, А.В. Матюшкин, И.Ю. Демидов, А.А. Лобачев // Вестник НМХЦ им. Пирогова Н.И. – 2016. – Т. 11, № 2. – С. 105-107.

4. Мамаева, Д.А. Хирургическое лечение аневризм подколенной артерии / Д.А. Мамаева, И.И. Затевахин, А.В. Матюшкин, И.Ю. Демидов, А.А. Лобачев // Вестник НМХЦ им. Пирогова Н.И. – 2016. – Т. 11, № 2. – С. 132-133.